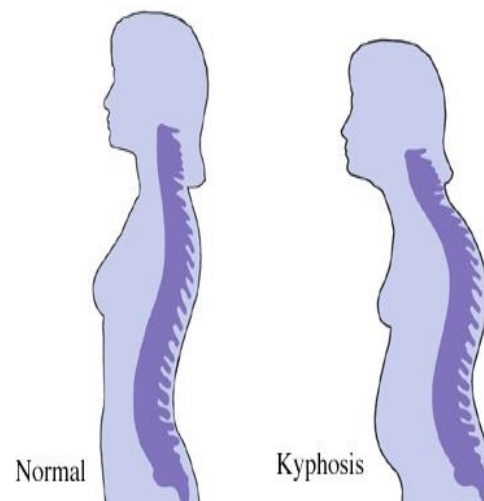


## هایپر کیفوز (قوزپستی)

انحنای به سمت عقب ستون فقرات در ناحیه سینه ایی کیفوز نامیده می شود که غالباً بین ۲۰ تا ۲۵ درجه است ، افزایش این انحنای قوز یا هایپر کیفوز نامیده میشود . بیماری شوئرمین شکل کلاسیک این اختلال است که در آن مهره های ناحیه سینه ای شکل گوه ای به سمت جلو به خود می گیرند که موجب افزایش انحنای می شود . به غیر از این اختلال که در رادیوگرافی کاملاً مشخص است موارد دیگر قوز میتواند به علل ناشناخته یا وضعیتهای بد در طی فعالیتهای روزمره باشد . سایر علل عبارتند از بیماریهای زمینه ای که در سنین بالا بروز میکنند . درجات بالای قوز میتوانند موجب اختلال در عملکرد قلب، ریه ، وهمچنین عملکرد جسمانی شود و زندگی فرد را بیش از بیش در گیر کند .



## طبقه بندی

**قوز وضعیتی:** شایعترین نوع است که هم میتواند در بزرگسالان و هم در کودکان رخ دهد. در کودکان با کنترل عدم توازن عضلانی می توان آن را به وضعیت طبیعی برگشت داد . اما در بزرگسالان میتواند در پی پوکی استخوان یا شکستگی همراه اتفاق بیفتد که باید از تشدید و افزایش آن جلوگیری بعمل آید .

**بیماری شوئرمین:** از لحاظ زیبایی بسیار ناخوشایند است و اغلب موجب دردهای عضلانی در پشت میگردد و بصورت ارثی منتقل میگردد که درمان آن مشکلتر از قوز وضعیتی ( پاسچرال ) است . بیماری با این مشخصات نمی تواند بصورت فعال ستون فقرات خود را صاف کند چون قوز او از نوع سخت است .

بیمار ممکن است در راس قوز دچار درد شود که در طی فعالیت و با ایستادن و نشستن طولانی مدت بوجود می آید که خود این موضوع نیز موجب کاهش سطح فعالیت می گردد .

در حالیکه در قوز پاسچرال دیسکهای بین مهره ای آسیبی ندارند ، در بیماری شوئرمین نیز ممکن است دیسکهای بین مهره ای آسیب ببینند .

**قوز مادرزادی:** در کودکانی که ستون فقرات آنها کامل رشد نکرده باشد یا دارای بدشکلی مهره ای باشند اتفاق می افتد . جراحی در مراحل اولیه جهت تصحیح شکل ستون فقرات ضروری است . نوع دیگر آن در سنین نوجوانی در اثر بیماریهای زمینه ای همچون فلج مغزی یا بیماری عصبی دیگری اتفاق بیفتد .

**قوز تغذیه ای:** میتواند در اثر کمبود تغذیه ای به خصوص در دوران کودکی اتفاق بیفتد همچون کمبود ویتامین D که موجب نرم شدن استخوانها و در نتیجه تمایل مهره ها به سمت جلو میگردد .

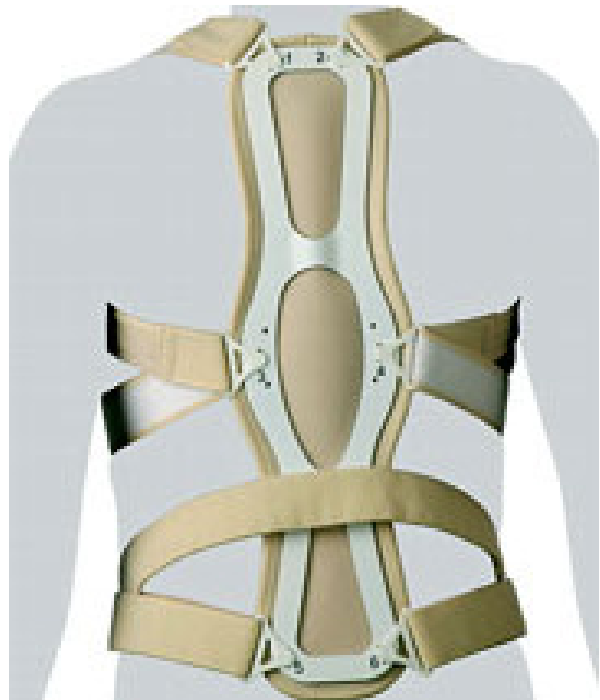## تشخیص

تشخیص قوز با معاینه و اندازه گیری صورت میگردد به منظور اندازه گیری دقیق میتوان از عکس رادیوگرافی تمام قد که در حالت ایستاده گرفته شده باشد و زاویه Cobb آن مشخص شده باشد کمک گرفت .

از دیگر موارد تشخیصی اسکنرهای چند بعدی هستند که با توجه به بی خطری آنها و دسترسی آسان میتوانند به منظور پیگیری روند درمان نیز مورد استفاده قرار گیرند .

## درمان

**ارتوز:** بریس ها به منظور کنترل پیشرفت بیماری ، فیدبک دادن به بیمار به منظور عدم بازگشت به پوزیشنهای ناصحیح و همچنین اصلاح ، اندازه گیری و ساخته میشوند . با توجه به شدت بیماری میتوان از دو نوع بریس میلواکی یا تیلور استفاده کرد .



**استفاده از این بریسها نیازمند پیگیری و تنظیم دوره ای می باشد .**

**حرکات اصلاحی:** کشش عضلات کوتاه شده و تقویت عضلات تضعیف شده از اصول حرکات اصلاحی برای این بیماران است که نیاز به معاینه دقیق دارد که در آن پروتکل تمرینی فرد مشخص میگردد . حرکات اصلاحی برای تمام این بیماران توصیه می شود .

**جراحی:** قوز با درجه بالای ۸۰ را مورد جراحی قرار میدهند که در آن با استفاده از ابزارهایی به ستون فقرات فرد راستای نزدیک به نرمال را ایجاد میکنند . البته میزان عملکرد فرد و اختلال در آن در تصمیم گیری برای جراحی بسیار موثر است.

۱. خیابان پاسداران، خیابان شهید کلاهدوز (دولت)، دیباجی جنوبی، روبروی سنجایی  
تلفن: ۰۲۱-۲۳۷۸۰۷۰۱
۲. خیابان ولیعصر، نرسیده به استناد مطهری، کوچه افتخار شماره ۳۴، طبقه همکف  
تلفن: ۰۲۱-۸۸۸۹۸۴۴۰



● مرکز جامع توانبخشی امید ●

Omid Rehabilitation Clinic

[www.orped.com](http://www.orped.com)

واحد ارتوپدی فنی  
کلینیک طب فیزیکی و توانبخشی

[www.omidrehab.com](http://www.omidrehab.com)

[www.lumbar.ir](http://www.lumbar.ir)

کلینیک تخصصی کمر